

CASOS CLINICOS

BOCIO EN PALOMA (Columba livia doméstica)

Paula Corradini, M.V.;
Julio Larenas, M.V. MSc.;
Haroldo Toro, M.V., Dr.med.vet.*

GOITER IN PIGEON (Columba livia doméstica)

SUMMARY

A three-year old "Spanish Buchona" pigeon (Columba livia domestica) suffering from a 3-month history of depression and labour breathing was submitted to this laboratory. On physical examination the bird showed an ortopneic posture and severe dyspnea. The bird was euthanized on the owner's request and routinely necropsied. Necropsy findings included only severe bilateral enlargement of the thyroid glands. Microscopic lesions of the glands included follicular enlargement, hyperplasia of epithelial cells, and little or scant colloid content. Some of these findings are characteristic of endemic goiter due to iodine deficiency. However, the diminished colloidal content found in follicles does not agree with other reports of this disease in pigeons. This may suggest that in this case, the thyroid gland activity was not decreased.

Keywords: Pigeon, goiter

Palabras clave: Paloma, bocio

INTRODUCCIÓN

Las palomas en Chile cuentan con el interés de muchas personas, las que se dedican a su crianza en forma aficionada, ya sea por su aspecto y color (aves de fantasía), o por su capacidad de vuelo (palomas mensajeras). Este interés data desde principios del siglo pasado (León y Valdés, 1935) y cuenta actualmente con dos clubes y diversos planteles dedicados a su crianza. Existen algunas comunicaciones nacionales referentes a su cuidado, crianza y entrenamiento. Sin embargo, la información referente a los problemas médico-sanitarios de esta especie existentes en nuestro país es escasa (Toro y col., 1999).

La glándula tiroidea es un órgano de gran

importancia en la mantención del metabolismo basal y en el control del crecimiento pre y pos natal así como en la diferenciación de muchos órganos. En forma similar a los mamíferos, las hormonas tiroideas de las aves regulan el peso corporal, el crecimiento de las plumas, la fertilidad, características sexuales secundarias y el metabolismo lipídico (Wentworth, 1986; King, 1985).

Al igual que en mamíferos, la estructura histológica de la glándula tiroidea en aves se compone de folículos, rodeados por una sola capa de células epiteliales contenida por una membrana basal. Dichos folículos secretan y almacenan las hormonas tiroideas. El tamaño de las células epiteliales del folículo varía dependiendo de la actividad hormonal de la glándula. En una glándula bajo estimulación constante de las hormonas de la adenohipófisis, las células epiteliales se observarán de forma cuboidea y altas junto a una reducida cantidad de coloide. En una glándula inactiva estas células se ven

*Facultad Ciencias Veterinarias,
Universidad de Chile,
Casilla 2, correo 15, Santiago, Chile.

cuboideas y bajas, los folículos distendidos y llenos de coloide (Capen y Martin, 1989; Hodges, 1974).

Estudios histológicos de la glándula tiroidea realizados en 1914 en 150 palomas, describen cuatro tipos de presentaciones, de las cuales dos se consideraron como normales. Sin embargo, en estos estudios no se investigaron detalles sobre procesos patológicos tiroideos (Vogel, 1983). En 1928 se describe por primera vez hiperplasia de este órgano en palomas, mencionando congestión, disminución o aumento del coloide y formación de papilas desde el epitelio folicular como alteraciones patognósticas (Vogel, 1983). En 1941 se describe aumento del tamaño tiroideo de palomas entre 1938 y 1941 en EEUU (Vogel, 1983), pero sólo en 1946 Hollander y Riddle (1946) publican un estudio detallado sobre el bocio (aumento no neoplásico del tamaño de la glándula tiroidea) de las palomas domésticas. Dicho estudio comprendía observaciones realizadas entre 1924 y 1942. Las aves que presentaron hiperplasia tiroidea promediaban más de 5 años de edad, siendo el promedio del grupo estudiado sólo dos años. Sin embargo, el estudio detectó que palomas de tan solo 10-12 meses de edad presentaban aumentos significativos de la glándula y que las razas Carneaux y cruza entre Romanas x Homer eran particularmente susceptibles.

El aumento del tamaño glandular en palomas también ha sido descrito por Vogel (1982), quien lo asocia a ciertas características de la dieta, tales como alto contenido de poroto de soja y granos ricos en grasa (como el maíz), los cuales aumentarían las demandas orgánicas de yodo y potenciarían así la presentación de bocio.

La deficiencia dietaria de yodo ha sido implicada en la presentación de bocio en diversos estudios realizados tanto en palomas como en otras especies de aves y mamíferos expuestos a dietas pobres en yodo o provenientes de determinadas localidades, en las que la tierra y por lo tanto las plantas que ahí crecen, presentan bajos niveles de este elemento (Blackmore, 1963; Blackmore, 1982; Kronberger, 1974; Schlumberger, 1955; Hollander y Riddle, 1946; Vogel, 1983.) En esos casos de bocio endémico la glándula tiroidea se observa aumentada de tamaño debido a una hiperplasia celular en respuesta al estímulo de

TSH y la tiroglobulina se acumula, ya que al estar pobremente yodada se hace relativamente resistente a ser digerida por las proteasas endógenas. También se observa que algunas áreas de la glándula pueden atrofiarse y presentar fibrosis concomitante (Hollander y Riddle, 1946).

Los signos clínicos asociados al bocio en las palomas pueden incluir apatía, obesidad, cúmulos grasos, glándula palpable a nivel de la entrada del tórax, disnea respiratoria por compresión de las vías aéreas, desarrollo anormal de las plumas y myxedema de la piel en el sector de la cabeza (especialmente párpados), signo que también se presenta en el hombre y otros mamíferos. La historia clínica puede además aportar antecedentes de baja fertilidad (Hollander y Riddle, 1946; Vogel, 1983).

MATERIAL Y MÉTODOS

Antecedentes. Un palomo macho adulto de dos años de edad de raza "Buchona Española" fue remitido a la unidad de Patología Aviar de esta Universidad. Al momento de ser admitido, el ave presentaba una severa dificultad respiratoria y una postura anormal (cuello inclinado). De acuerdo con los antecedentes proporcionados por el propietario, el ave habitaba un palomar junto a otras palomas y era alimentada en base a una ración consistente en maíz (80%) y trigo (20%). El ave había perdido las plumas de la rabadilla hacía tres meses y había sido aislada del resto hacía dos meses debido a que se encontraba decaída y presentaba dificultades respiratorias. Durante este período el trigo de la dieta se cambió por lentejas y semillas de girasol. Además el ave había sido sometida a tratamiento antibiótico con penicilina y a tratamiento antiparasitario con metronidazol y levamisol, sin resultados satisfactorios. El decaimiento y la dificultad respiratoria fueron aumentando en forma paulatina hasta el momento en que el ave fue remitida a esta unidad. Por indicación del propietario, el ave fue eutanasiada y sometida a necropsia.

Examen de necropsia. El cadáver del ave fue sometido a un examen de rutina para establecer lesiones macroscópicas. Se obtuvieron muestras representativas de las glándulas tiroideas, las que fueron fijadas en formalina 10%, procesadas en

parafina, seccionadas y teñidas con hematoxilina-eosina para su posterior examen histopatológico.

RESULTADOS Y DISCUSIÓN

El examen macroscópico de la carcasa evidenció glándulas tiroides de gran tamaño (2 cm largo x 1 cm ancho) (fig. 1). El resto de los órganos y estructuras presentaban una apariencia macroscópica normal.

En el examen histopatológico de las glándulas se observó una dilatación marcada de la mayoría de los folículos glandulares y escasa cantidad de contenido coloidal. Un número menor de folículos se observó disminuido de tamaño y con ausencia de contenido en el lumen. Las células epiteliales de revestimiento de diversos folículos presentaron hiperplasia. Dichas células presentaban un crecimiento en forma de papilas proyectándose hacia el interior del folículo glandular. El epitelio presentó características cuboideas. En algunos folículos se observaron detritus epiteliales junto a eritrocitos, ambos incluidos dentro del coloide (fig. 2 y 3).

El aumento no neoplásico del tamaño de la glándula tiroides ha sido descrito en palomas anteriormente. En estas aves los signos clínicos de la enfermedad han sido asociados a una hipofunción de la glándula (apatía, obesidad, depósitos grasos, desarrollo anormal de las plumas, myxedema facial y disminución de la fertilidad) y en algunos casos al aumento de tamaño de la misma (dificultad respiratoria por compresión traqueal) (Hollander y Riddle, 1946). En el presente caso el ave sólo presentaba signos de disnea y de abatimiento (que pueden atribuirse a distrés respiratorio), faltando los otros signos que generalmente se presentan en palomas con esta enfermedad. De esta forma, el cuadro descrito se asemeja clínicamente más a comunicaciones realizadas en catitas australianas, en las que los signos clínicos, que se limitan a rejugitación y disnea, son causados por la compresión que ejerce la glándula sobre la tráquea y el esófago. A veces se observan problemas circulatorios debidos a compresión del corazón y grandes vasos, sin evidenciarse signos específicos de hipofunción tiroidea (Oglesbee y col, 1997; Blackmore, 1963).

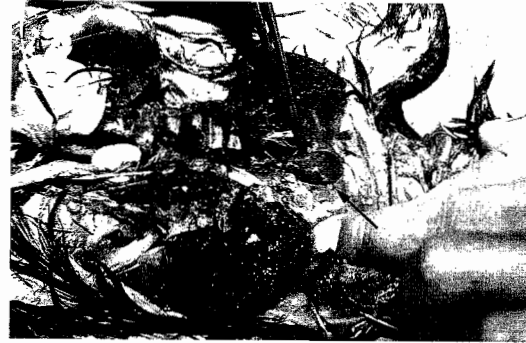

Fig. 1. Glándula tiroides severamente aumentada de tamaño en una paloma de raza "Buchona Española". La glándula alcanza 2cm de largo por 1 cm de ancho.

Fig. 1. Severe thyroid gland enlargement in a "Spanish Buchona" pigeon. The gland reached 2 cm length and 1 cm width.




Fig 2. Corte histológico de una glándula tiroides normal, obtenido de una paloma de vida libre. HE. 60x.

Fig 2. Histological section of a normal thyroid gland obtained from a free-living pigeon. HE. 60x.

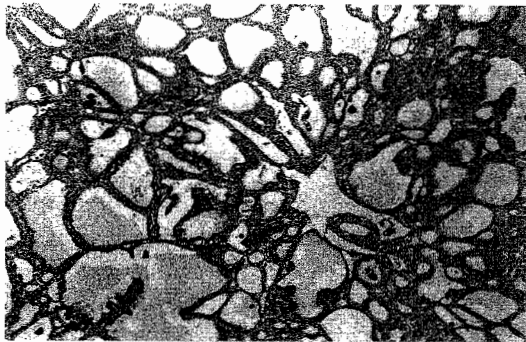


Fig. 3. Corte histológico de la glándula tiroides obtenido de una paloma de la raza "Buchona Española". Se aprecia dilatación folicular marcada, hiperplasia epitelial y escaso contenido en el lumen de los folículos. HE. 60x.

Fig. 3. Histological section of the thyroid gland of a "Spanish Buchona" pigeon. Marked follicular enlargement, epithelial hyperplasia, and diminished colloidal content inside the follicles is observed. HE. 60x.

Los hallazgos histológicos encontrados concuerdan con los descritos en la literatura para los casos de bocio en aves inducido por deficiencia de yodo en la dieta (Hollander y Riddle, 1946). Sin embargo, a diferencia de los hallazgos anteriormente descritos, el aumento hiperplásico del epitelio y dilatación de los folículos no se acompaña de grandes acúmulos de coloide (bocio coloidal) dentro de los folículos ni del aplanamiento de las células epiteliales. Por lo tanto, las características clínicas y patológicas observadas permiten especular que esta ave no presentaba un hipotiroidismo asociado al bocio, similar a lo descrito en catitas australianas (*Melopsittacus undulatus*) (Oglesbee y col, 1997; Blackmore, 1963).

Los altos contenidos de semillas pobres en yodo incluidos en la dieta, hacen pensar en una deficiencia de yodo como factor etiológico del cuadro descrito.

RESUMEN

Un palomo adulto raza "Buchona Española" (*Columba livia*) fue examinado por presentar decaimiento y dificultad respiratoria de tres meses de curso. Al examen clínico el ave presentaba posición orthopneica y una disnea marcada. El ave fue eutanasiada a petición del propietario y se le realizó un examen de necropsia rutinario. El único hallazgo de necropsia fue un gran aumento en el tamaño de las glándulas tiroideas. Microscópicamente dichas glándulas presentaban dilatación de los folículos, generalmente con escaso o ausente contenido coloidal e hiperplasia de las células epiteliales. Algunos de estos hallazgos son característicos del bocio endémico por deficiencia de yodo. Sin embargo, el reducido contenido de coloide observado al interior de los folículos no concuerda con otros reportes de esta enfermedad en palomas. Esto sugiere que, en este caso, la actividad glandular no se encontraba disminuida.

AGRADECIMIENTOS

Agradecemos la asistencia técnica del Sr. Jaime Solorza

BIBLIOGRAFÍA

- BLACKMORE, DK. 1963. The incidence and aetiology of thyroid dysplasia in budgerigars (*Melopsittacus undulatus*). *Vet Rec.* 75:1068-1072.
- BLACKMORE, DK. 1982. Diseases of the endocrine system. En: Petrak ML (ed): *Diseases of cage and aviary birds* 2nd ed. Lea & Febiger, Philadelphia, USA.
- CAPEN, CC., SL. MARTIN. 1989. The effects of xenobiotics on the structure and function of thyroid follicular and C cells. *Toxicol. Pathol.* 17:266-293.
- HODGES, RD. 1974. *The histology of the fowl*. Academic Press, London, UK.
- HOLLANDER, WF., O. RIDDLE. 1946. Goiter in domestic pigeons. *Poult. Sci.* 25:20-27.
- KING, AS., J. McLELLAND. 1985. *Birds: their structure and function*. Baillière Tindall, London, UK.
- KRONBERGER, H., 1974. *Haltung von Vögeln, Krankheiten der Vögel (Aviculture and diseases of birds)*. VEB Gustav Fisher Verlag, Jena.
- LEÓN, J., C. VALDÉS. 1935. Las palomas mensajeras. Asociación Chilena de Avicultores, Santiago, Chile.
- OGLESBEE, B., S. OROZ, GM. DORRESTEIN. 1997. The endocrine system. En: Altman RB, Clubb SL, Dorrestein GM, Quesenberry K (eds). *Avian medicine and surgery*. WB Saunders, Philadelphia, USA.
- SCHLUMBERGER, HG. 1955. Spontaneous goiter and cancer of the thyroid in animals. *Ohio J Sci.* 55:23-43.
- TORO, H., C. SAUCEDO, C. BORIE, R. COUGH, H. ALCAÍNO. 1999. Health status of free-living pigeons in the city of Santiago. *Avian Pathol.* 28:619-623.
- VOGEL, C. 1982. *Taubenkrankheiten (Pigeon Diseases)*. VEB Deutscher Landwirtschaftsverlag, Berlin. pp 303-306.
- VOGEL, K. 1983. *Die Taube Taubenkrankheiten*. Shoeber Verlag-gmbh, Manghöhe, Germany.
- WENTWORTH, BC, RK. RINGER. 1986. Thyroids. En: PD (ed). *Avian physiology*. 4th ed., Springer-Verlag, New York.